Fortgeschrittene Kathetertechniken über den distalen Unterarm

REVIEW ARTICLE

Transcarpal Cardiac Catheterization

Torsten Schwalm

Bekannte, überprüfte Vorteile des „transcarpalen Zugangs“

Mortalitätsreduktion im AKS

Mannigfaltige sekundäre Endpunkte

Mortalitätsvorteile in Registerstudien

TABELLE

Zentrale Ergebnisse von Metaanalysen zum Vergleich zwischen transradialem und transfemoralen Zugang zu koronarer Diagnostik und Therapie

	Autor, Jahr der Publikation		
	Agostini, et al. (2004) (20)	Chase, et al. (2008) (1)	Jolly, et al. (2009) (19)
Studientyp	Metaanalyse von 12 randomisiert-kontrollierten Studien zwischen 1994 und 2003	Metaanalyse von prospektiv erhobenen Registerdaten zwischen 1995 und 2003	Metaanalyse von 23 prospektiv-randomisierten Studien zwischen 1993 und 2006
Patientenzahl	3 224	32 822	7 020
Zugangskomplikationen (%) radial femoral p	0,3 2,8 < 0,0001	k. A. k. A. k. A.	0,05 2,3 < 0,001
Transfusionen (%) radial femoral p	k. A. k. A. k. A.	1,4 2,8 < 0,01	k. A. k. A. k. A.
MACE-Raten (%) radial femoral p	2,1 2,4 0,7	k. A. k. A. k. A.	2,5 3,8 0,058
30-Tage-Letalität (%) radial femoral p	k. A. k. A. k. A.	1,0 1,7 < 0,01	k. A. k. A. k. A.
1-Jahres-Letalität (%) radial	k. A.	2,8	k. A.

Mortalitätsvorteile in randomisierten Studien

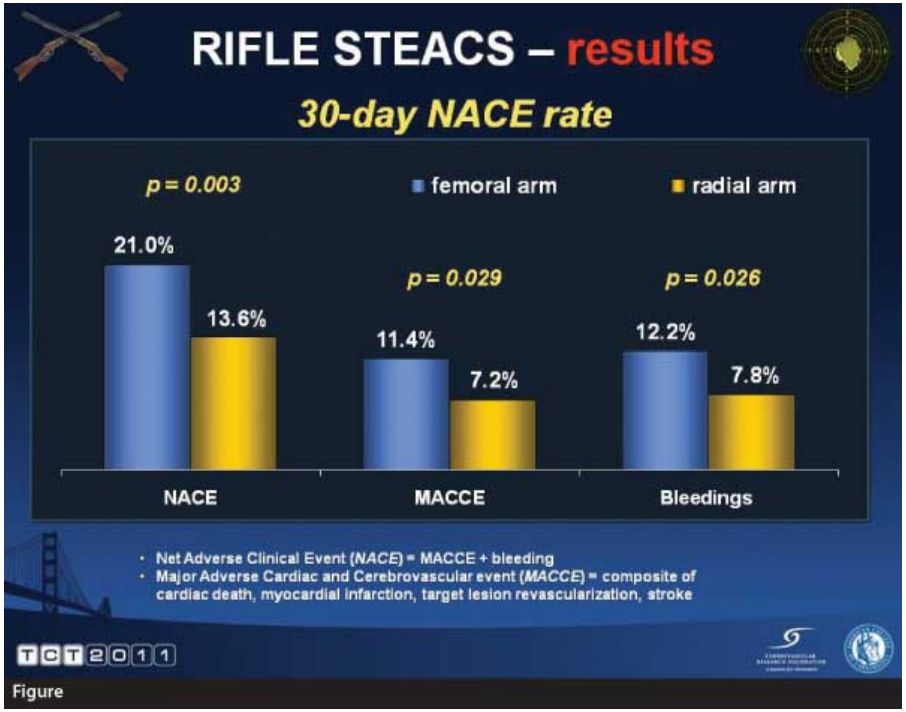

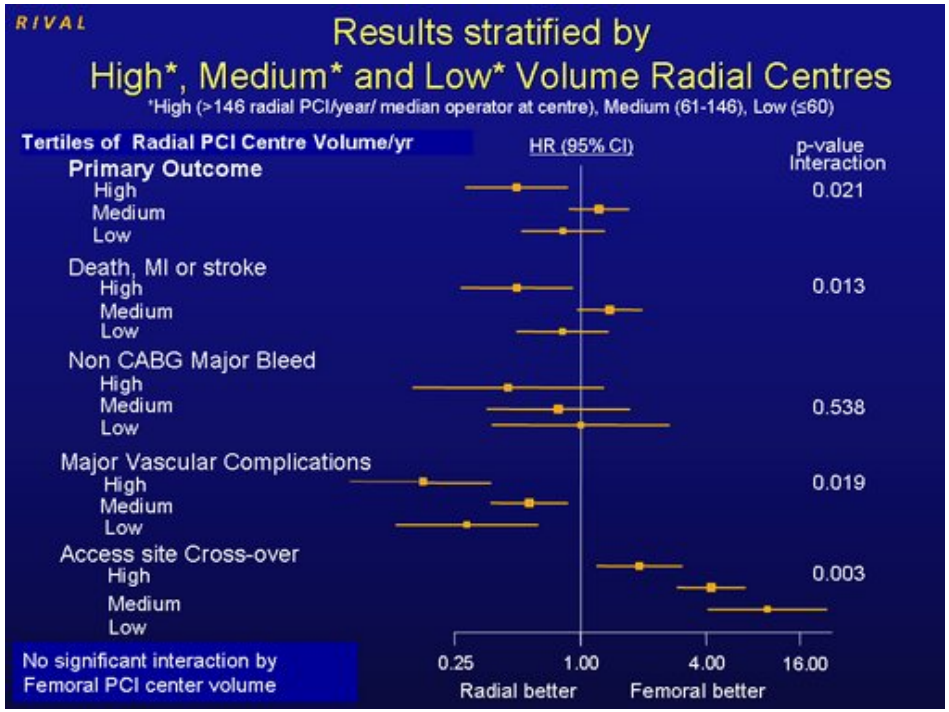

RIFLE-STEACS, randomisierte Studie 2011, n = 1001

Romangioli E. Radial Versus Femoral Randomized Investigation in ST-Segment Elevation Acute Coronary Syndrome
J Am Coll Cardiol. 2012;60:2481-2489

RIVAL, randomisierte Studie 2011, n = 7021, MC

Jolly SS et al.Randomized comparison of radial versus femoral access for coronary angiography or intervention in patients with acute coronary syndromes. Am Heart J.2011;161:254-260.

ESC Guidelines STEMI 2012

If performed by an experienced operator, radial access should be preferred

II A

..... Limitationen !

1. Lernkurve hinsichtlich

Anatomie,

Passage und

Katheterwahl

Üben, Üben, Üben

2. Hypoplastische Radialarterie

Transulnarer Zugang

3. Notwendigkeit großlumiger Katheter

Schleusenloses Arbeiten

4. Optimierte Performance mit miniaturisiertem Material

Slender Club Europe 2014

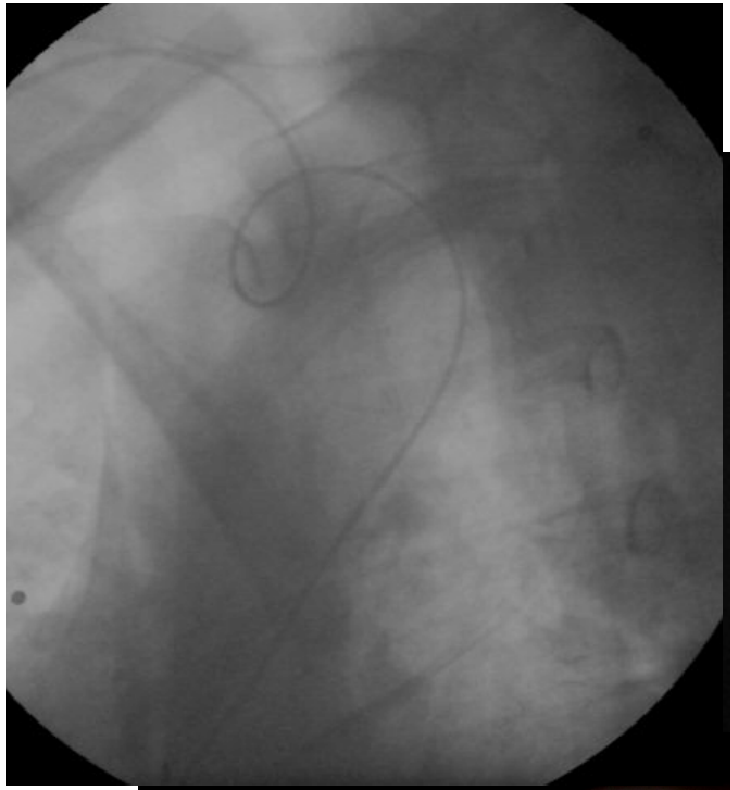

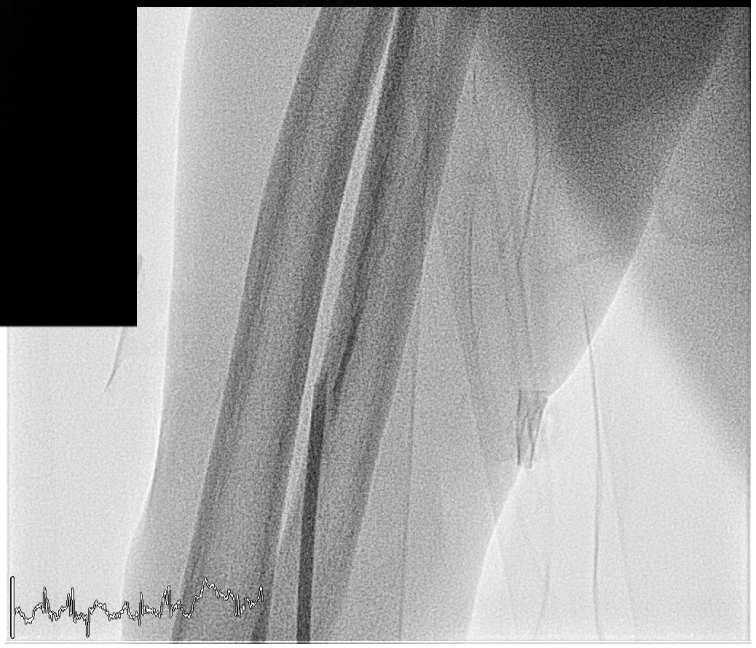

Klinik für Kardiologie,
Angiologie und Diabetologie
Klinikum Köln-Merheim

Cologne Coronary

Advanced PCI workshop, 17.04.2015

Kliniken der Stadt Köln gGmbH

Fallbericht: Die transulnare PTCA

Schwalm T

Journal für Kardiologie - Austrian Journal of Cardiology 2009; 16 (9-10), 360-363

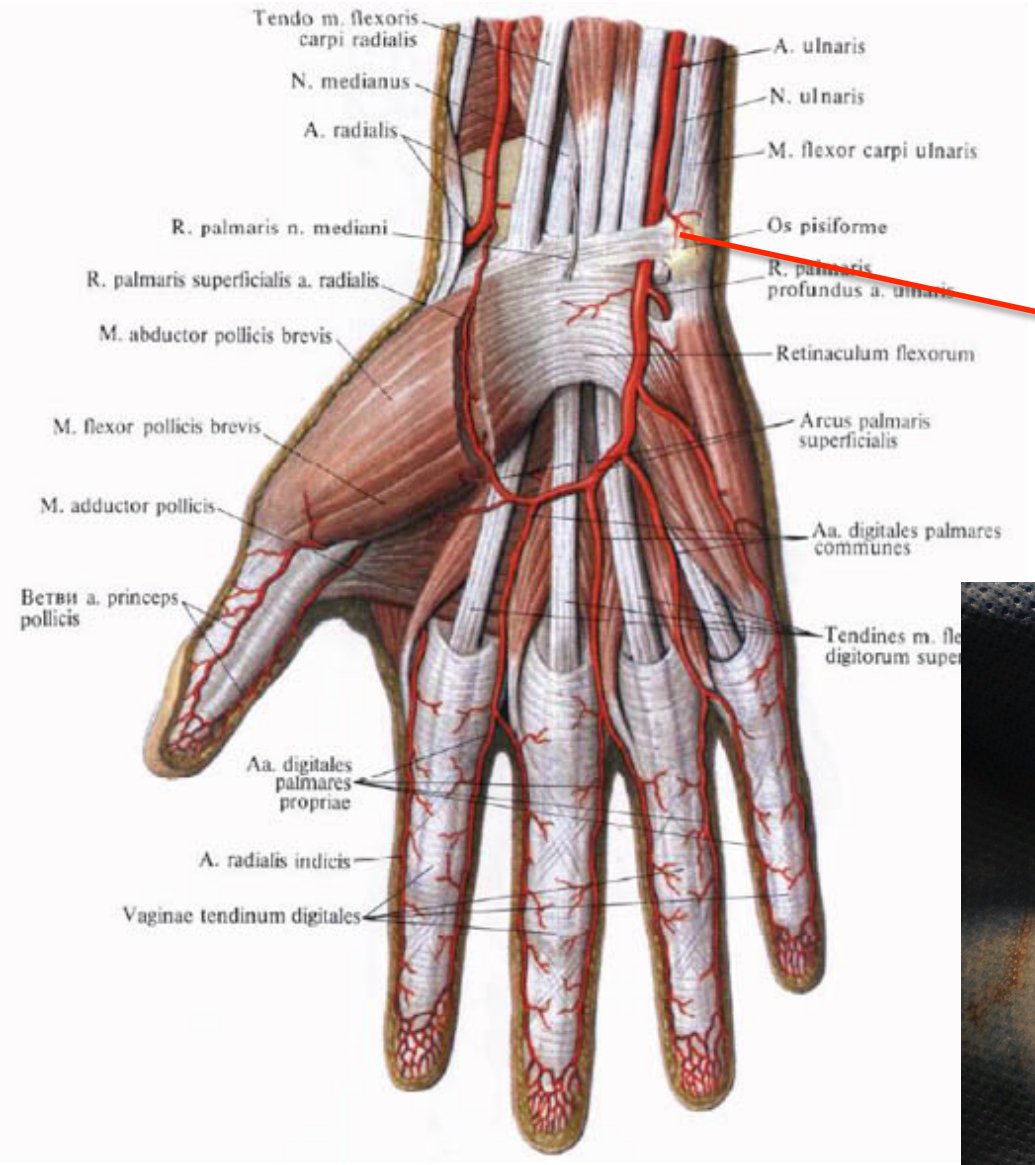
Tendo m. flexoris carpi radialis
N. medianus
A. radialis
R. palmaris n. mediani
R. palmaris superficialis a. radialis
M. abductor pollicis brevis
M. flexor pollicis brevis
M. adductor pollicis
Ветви a. princeps pollicis
Aa. digitales palmares propriae
A. radialis indicis
Vaginae tendinum digitales
A. ulnaris
N. ulnaris
M. flexor carpi ulnaris
Os pisiforme
R. palmaris profundus a. ulnaris
Retinaculum flexorum
Arcus palmaris superficialis
Aa. digitales palmares communes
Tendines m. fle digitorum super

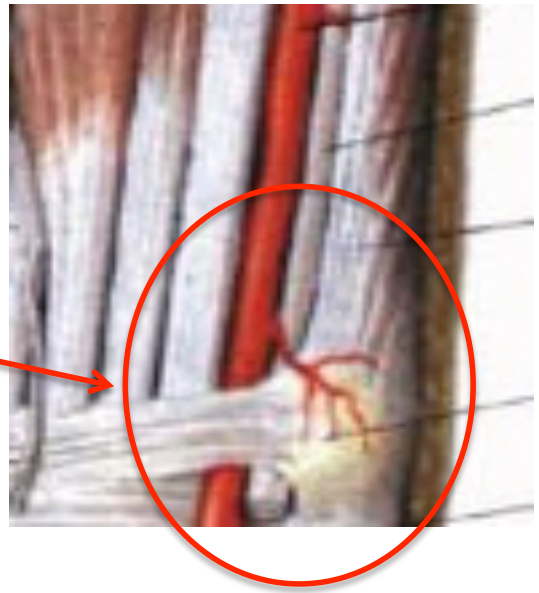

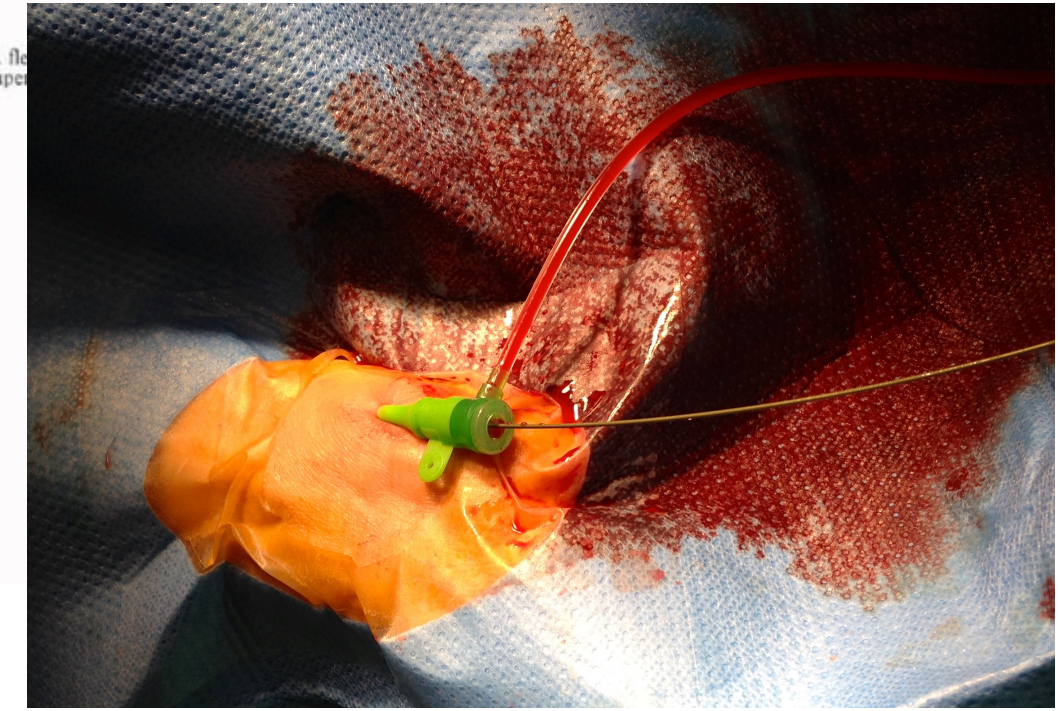

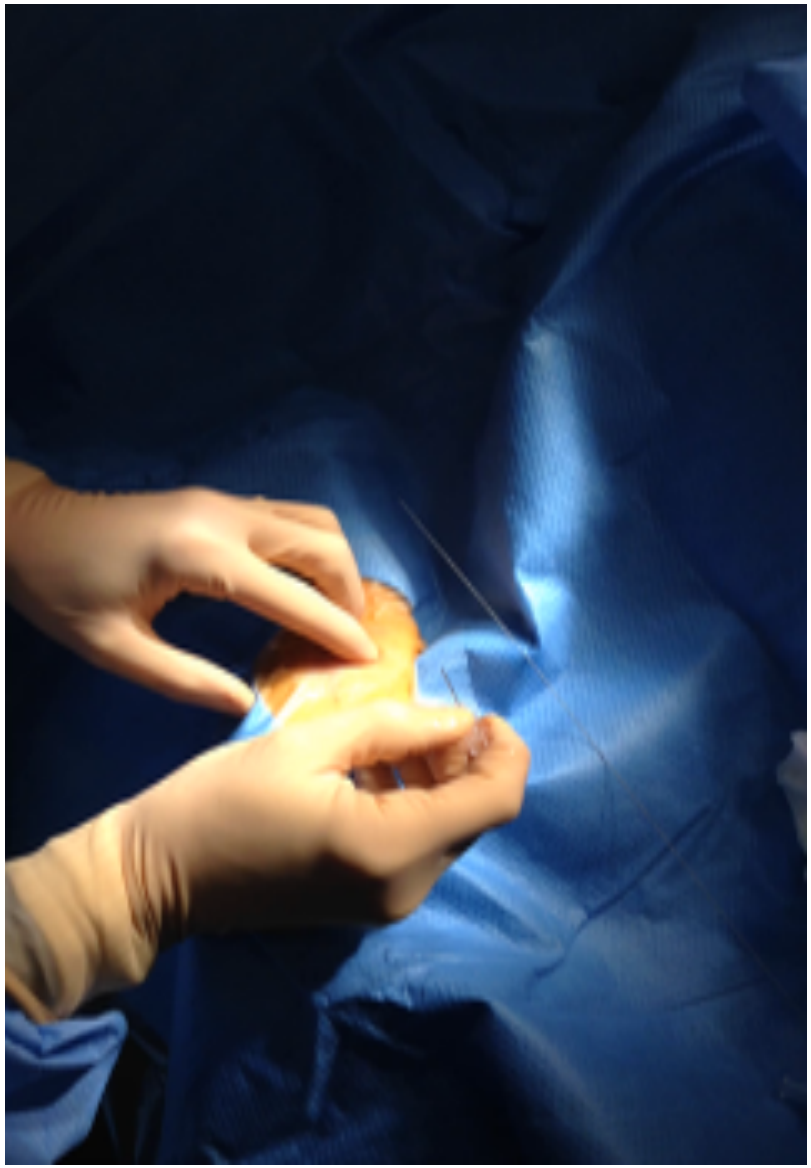

Klinik für Kardiologie,
Angiologie und Diabetologie
Klinikum Köln-Merheim

Cologne Coronary

Advanced PCI workshop, 17.04.2015

Kliniken der Stadt Köln gGmbH

Etwas „Wissenschaft“

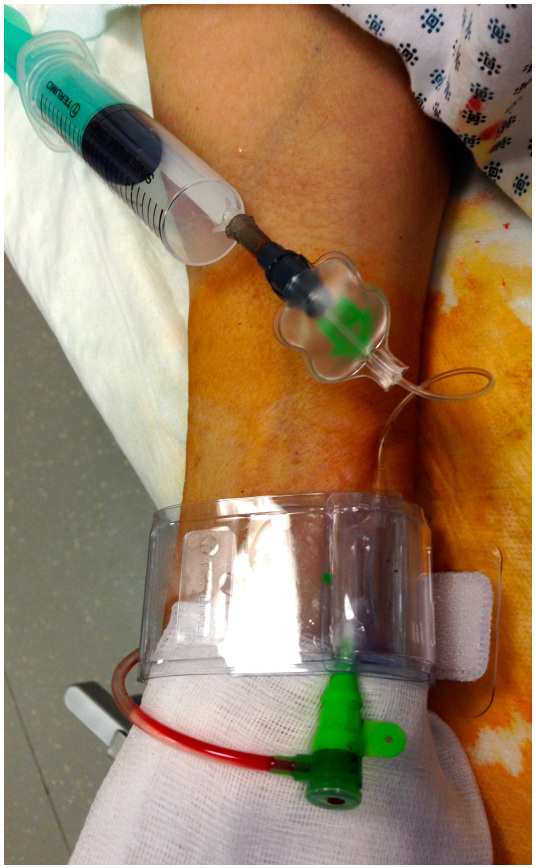

Erste Beschreibungen 2001/2002

Terashima et al. Percutaneous ulnar artery approach for coronary angiography. Preliminary report in nine patients. Catheter Cardiovascular Intervention 2001;53:401-4.

Vergleich der tr vs tu Techniken 2006

Aptecar et al. Transulnar versus transradial artery approach for coronary angioplasty. Catheter Cardiovascular Intervention 2002;67:711-20

Schleusenlose Techniken!

Rationale:

Verschiedene Techniken a) erfordern > 6 French oder b) werden durch > 6 French einfacher

- Erhöhen des backup
- Rotablation mit > 1.5mm burr
- SKS-stenting
- Dedicated bifurcation systems

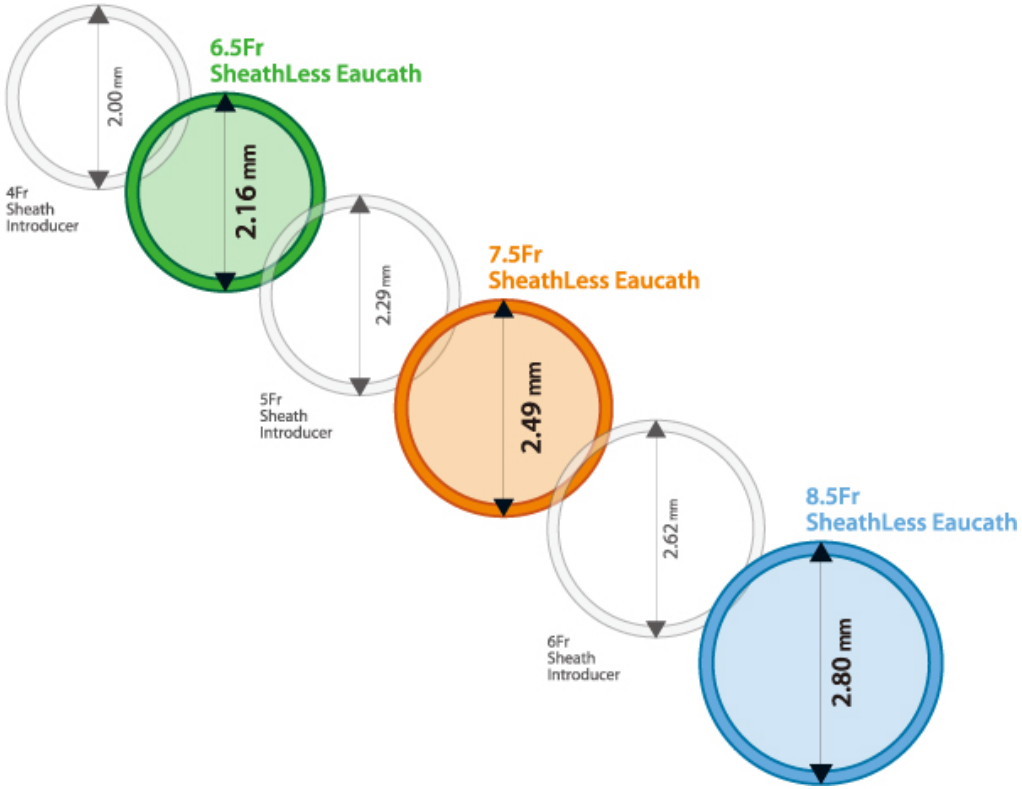

Catheter Cardiovasc Interv. 2008 Sep 1;72(3):357-64.
Atraumatic complex transradial intervention using large bore sheathless guide catheter.
Mamas MA, Fath-Ordoubadi F, Fraser DG.

Catheter Cardiovasc Interv. 2010 Dec 1;76(7):911-6.
Sheathless transradial intervention using standard guide catheters.
From AM, Gulati R, Prasad A, Rihal CS.

Catheter Cardiovasc Interv. 2010 Feb 1;75(2):222-4.
Transradial simultaneous kissing stenting (SKS) with SheathLess access.
Liang M1, Puri A, Linder R.

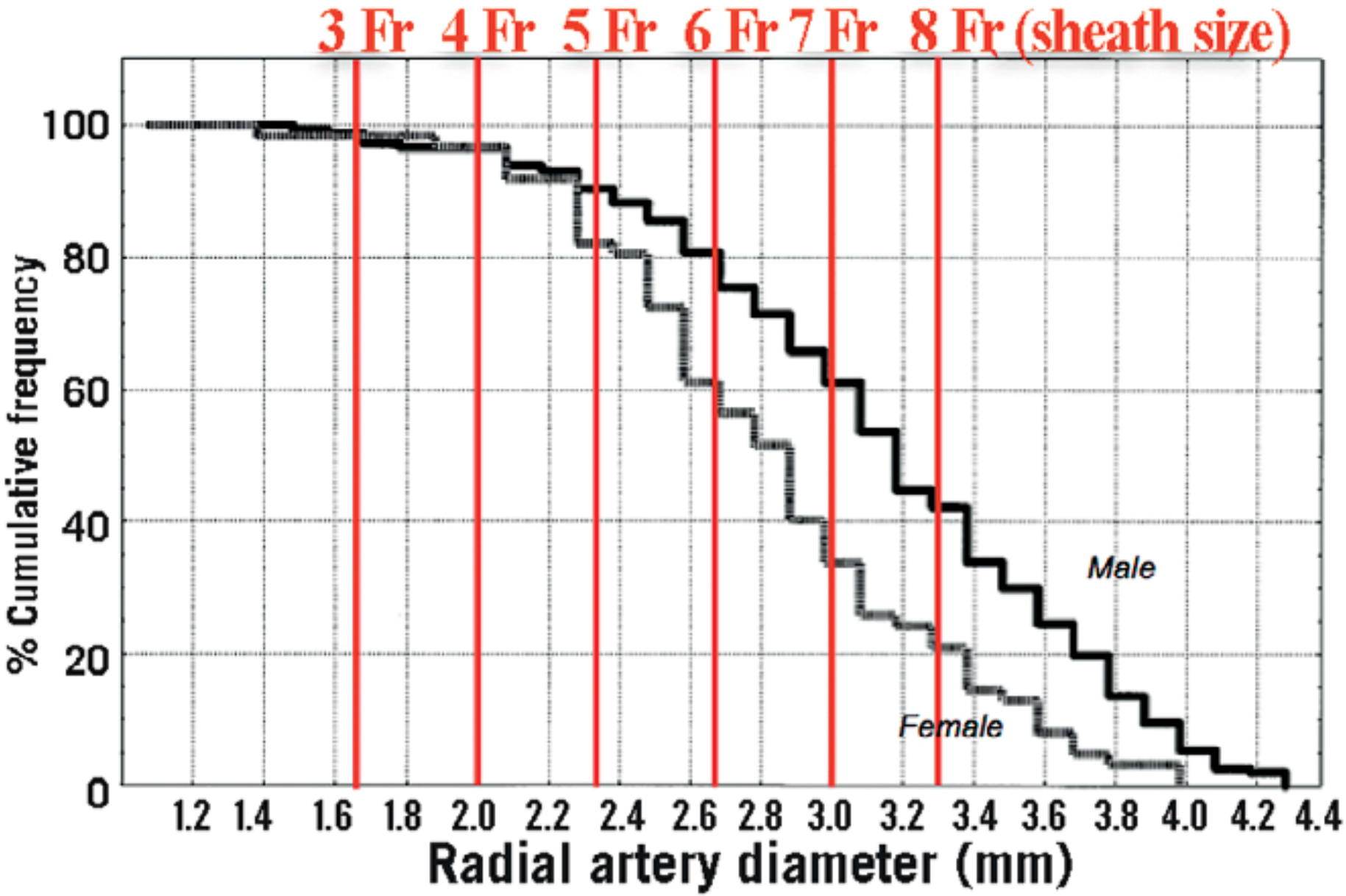
3 Fr
4 Fr
5 Fr
6 Fr
7 Fr
8 Fr (sheath size)
% Cumulative frequency
100
80
60
40
20
0
Male
Female
1.2
1.4
1.6
1.8
2.0
2.2
2.4
2.6
2.8
3.0
3.2
3.4
3.6
3.8
4.0
4.2
4.4
Radial artery diameter (mm)

Konzept der sog. *Virtual* (faktisch) *TRI*

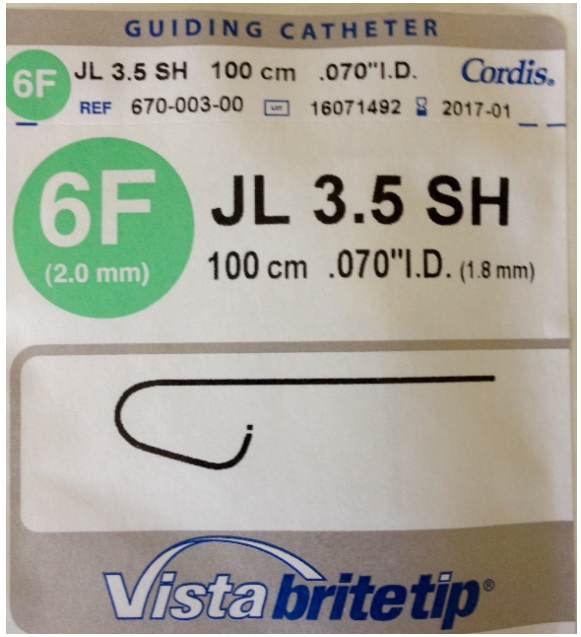

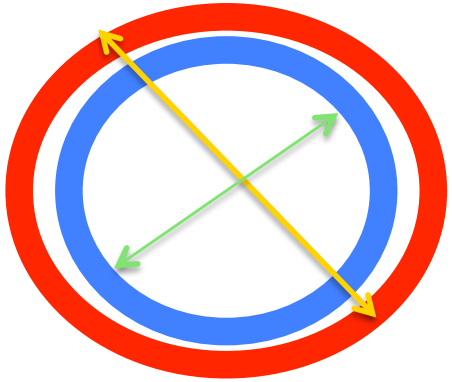

Catheter Fr	Sheath	OD^{Rad} / ID^{Cor}	Virtual
8	Sheath	3.3/2.3	–
8	Sheathless	2.6/2.3	6
7.5	Sheathless	2.5/2.1	6
7	Sheath	3.0/2.0	–
7	Sheathless	2.3/2.0	5
6.5	Sheathless	2.1/1.8	5
6	Sheath	2.6/1.7	–
6	Sheath GSS*	2.5/1.7	5
6	Sheathless	2.0/1.7	4
5	Sheath	2.3/1.3	–
5	Sheathless	1.7/1.3	3
4	Sheath	2.0/1.0	–
4	Sheathless	1.3/1.0	2
3	Sheath	1.2/0.7	–
3	Sheathless	1.0/0.7	1

*Glidesheath Slender; Terumo

3 verschiedene Techniken!

a) Industriell hergestellte schleusenlose Führungskatheter

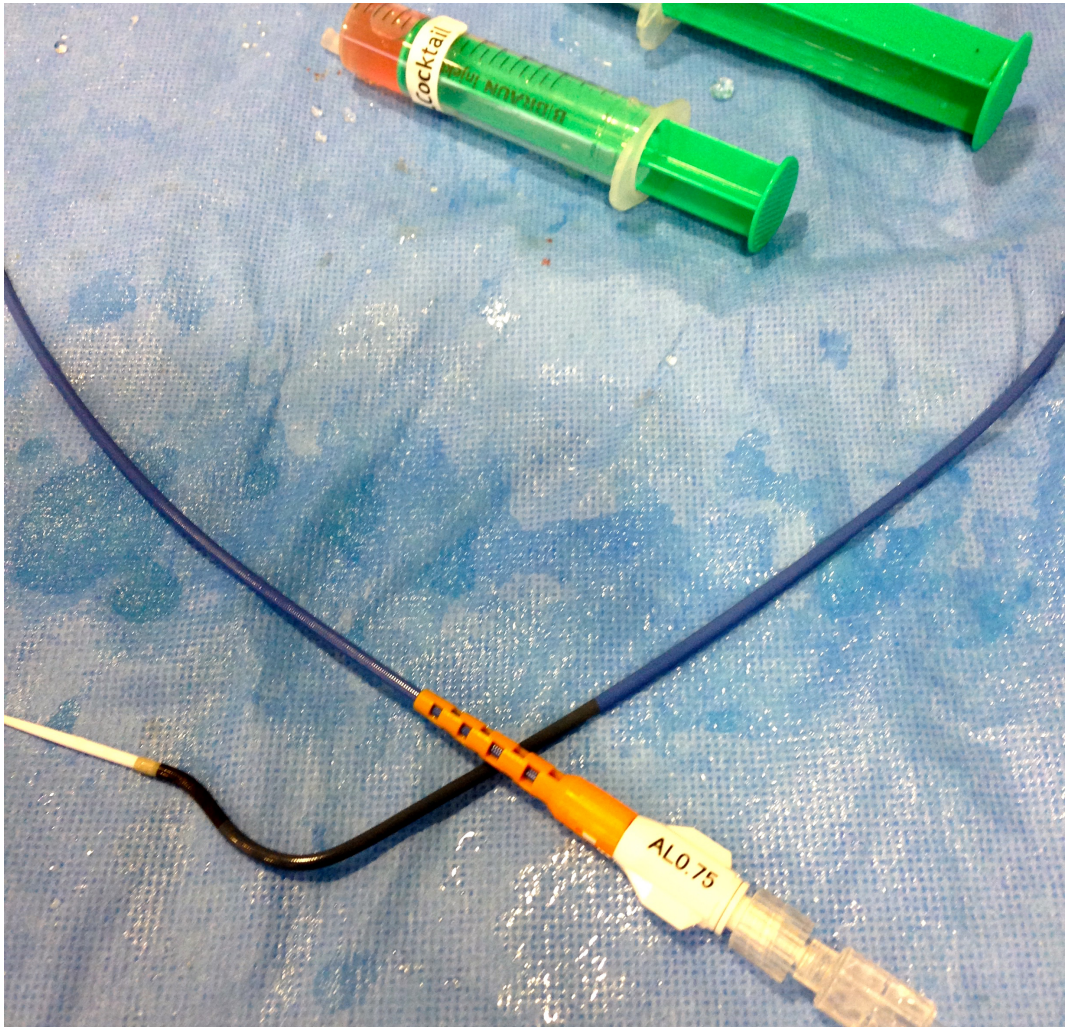

b) 5 in 6/7French child in-mother Technik (125 cm 5F JR 4 in 6 oder 7 F guide)

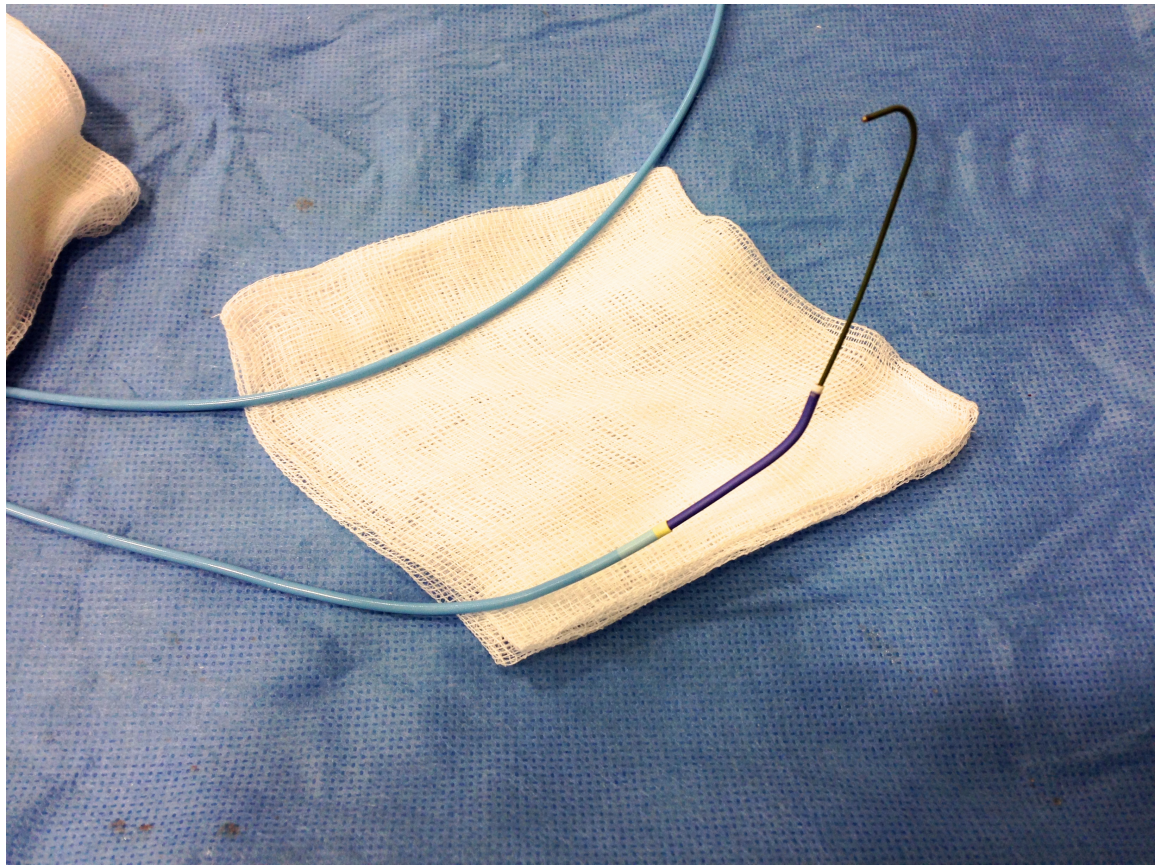

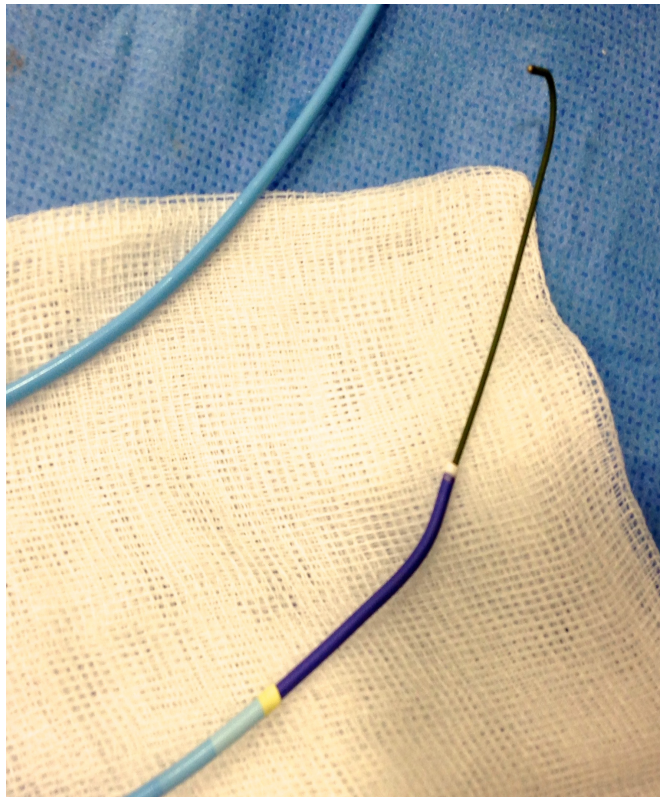

c) Vollkommen schleusenfreies Arbeiten mit Koronardraht und Ballon in Guide

balloon assisted tracking

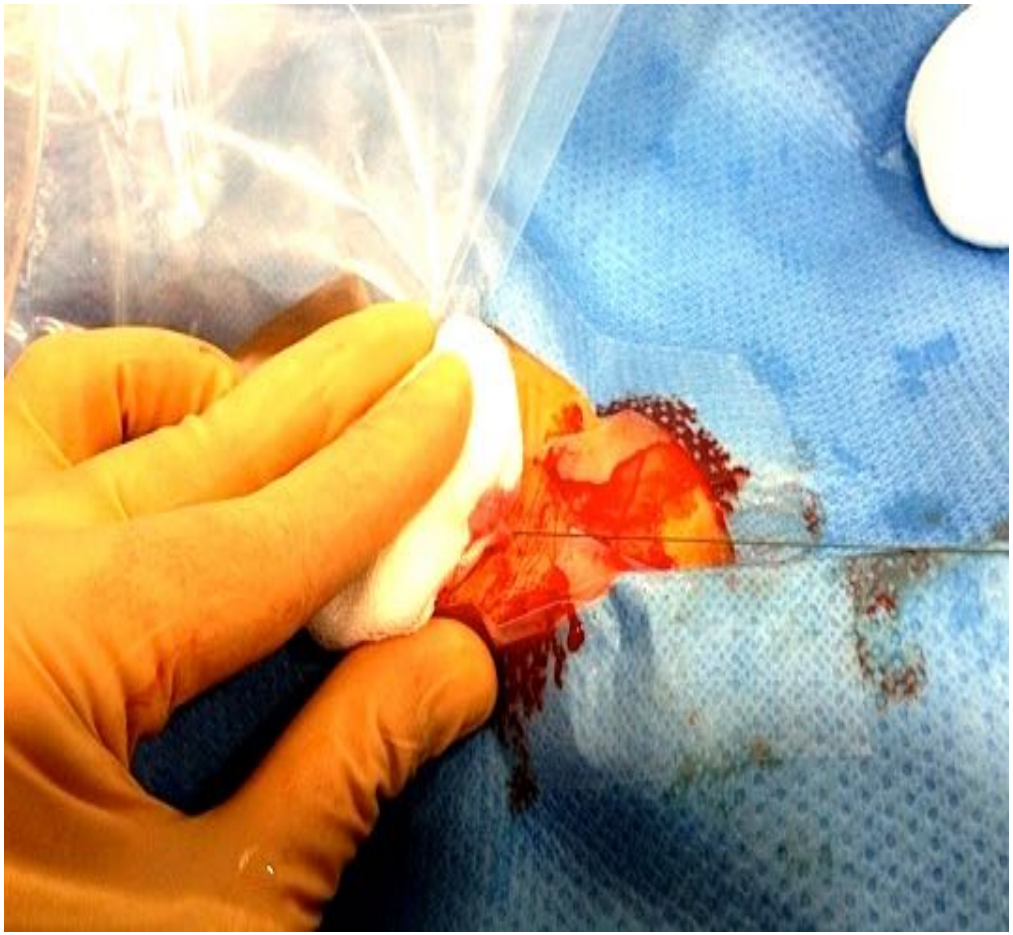

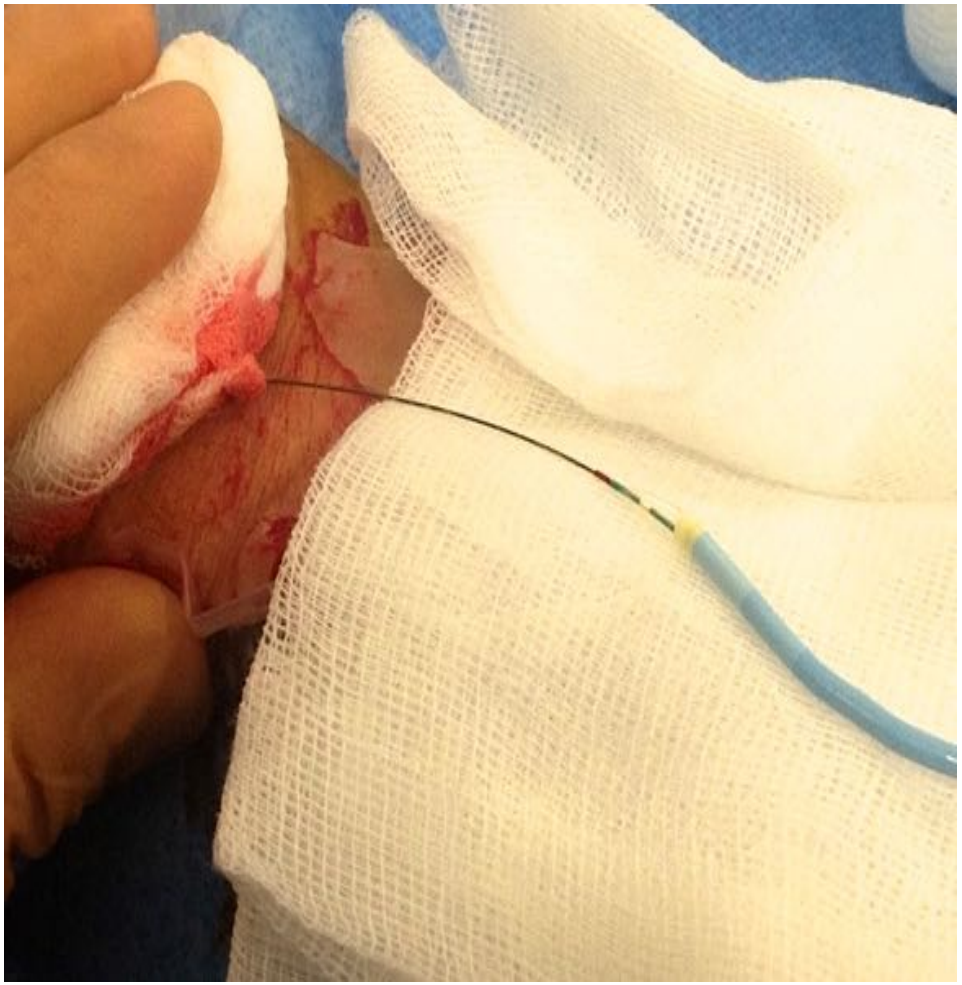

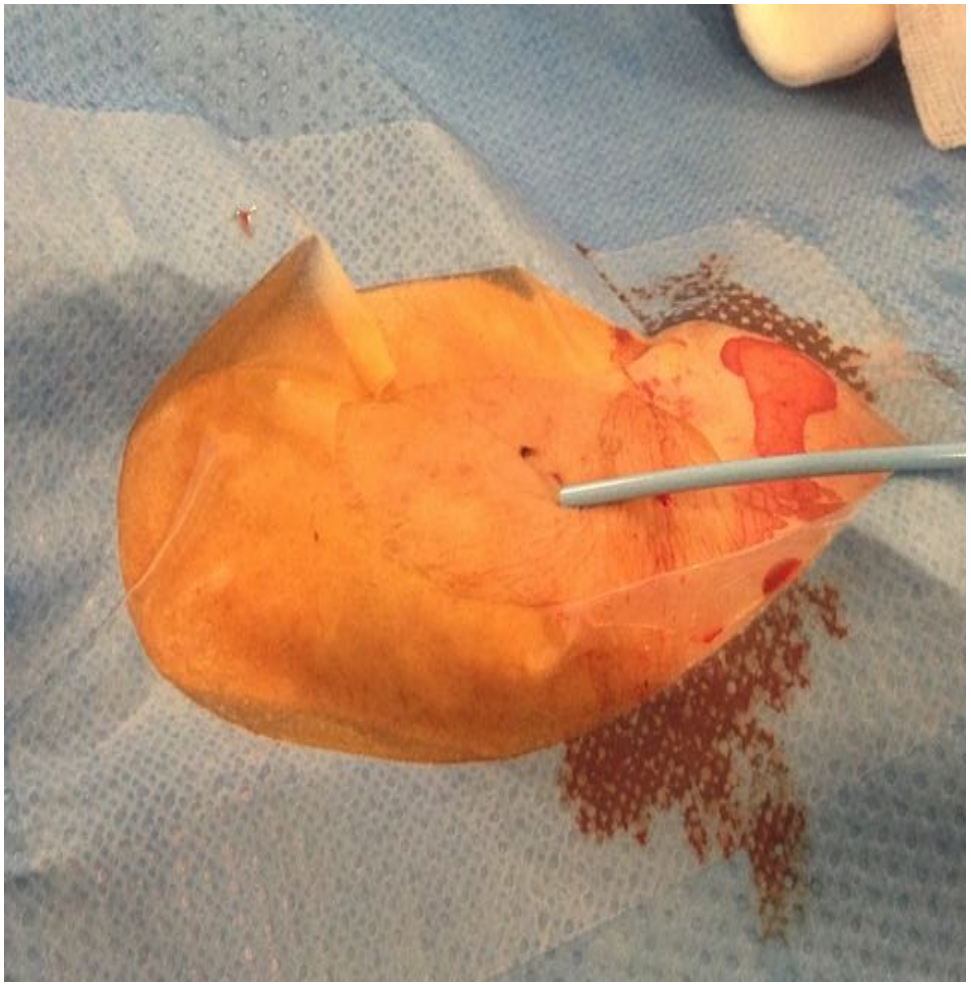

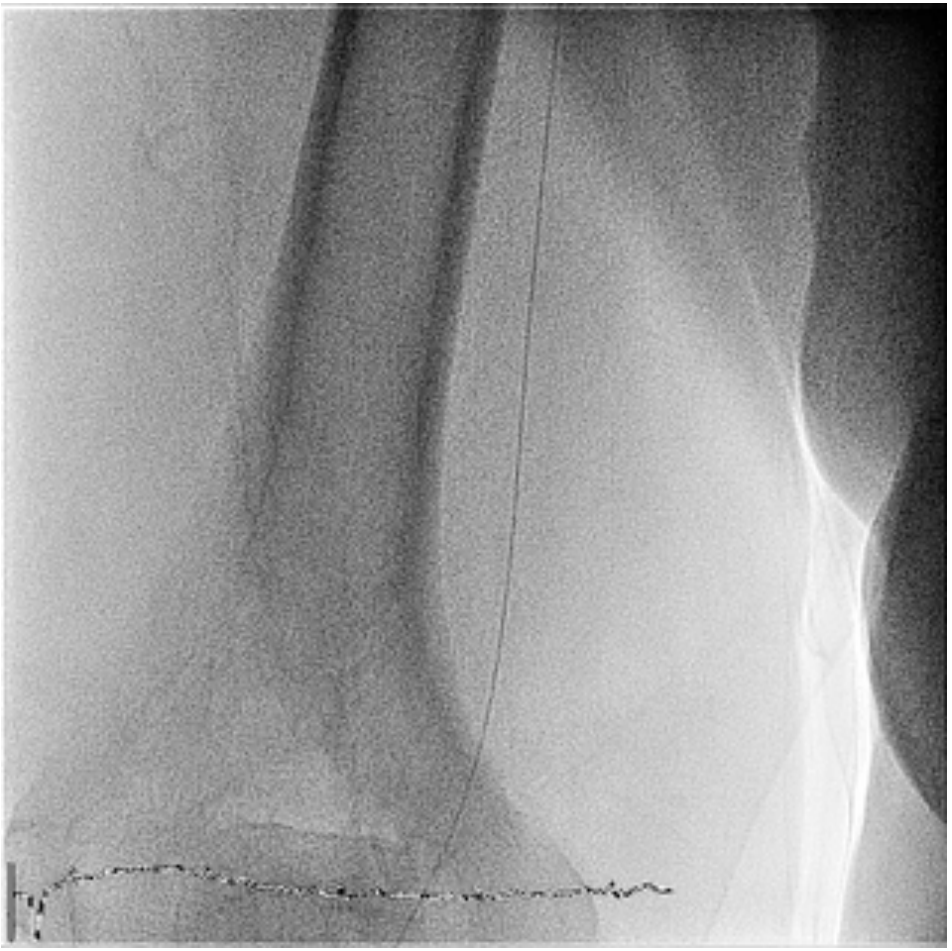

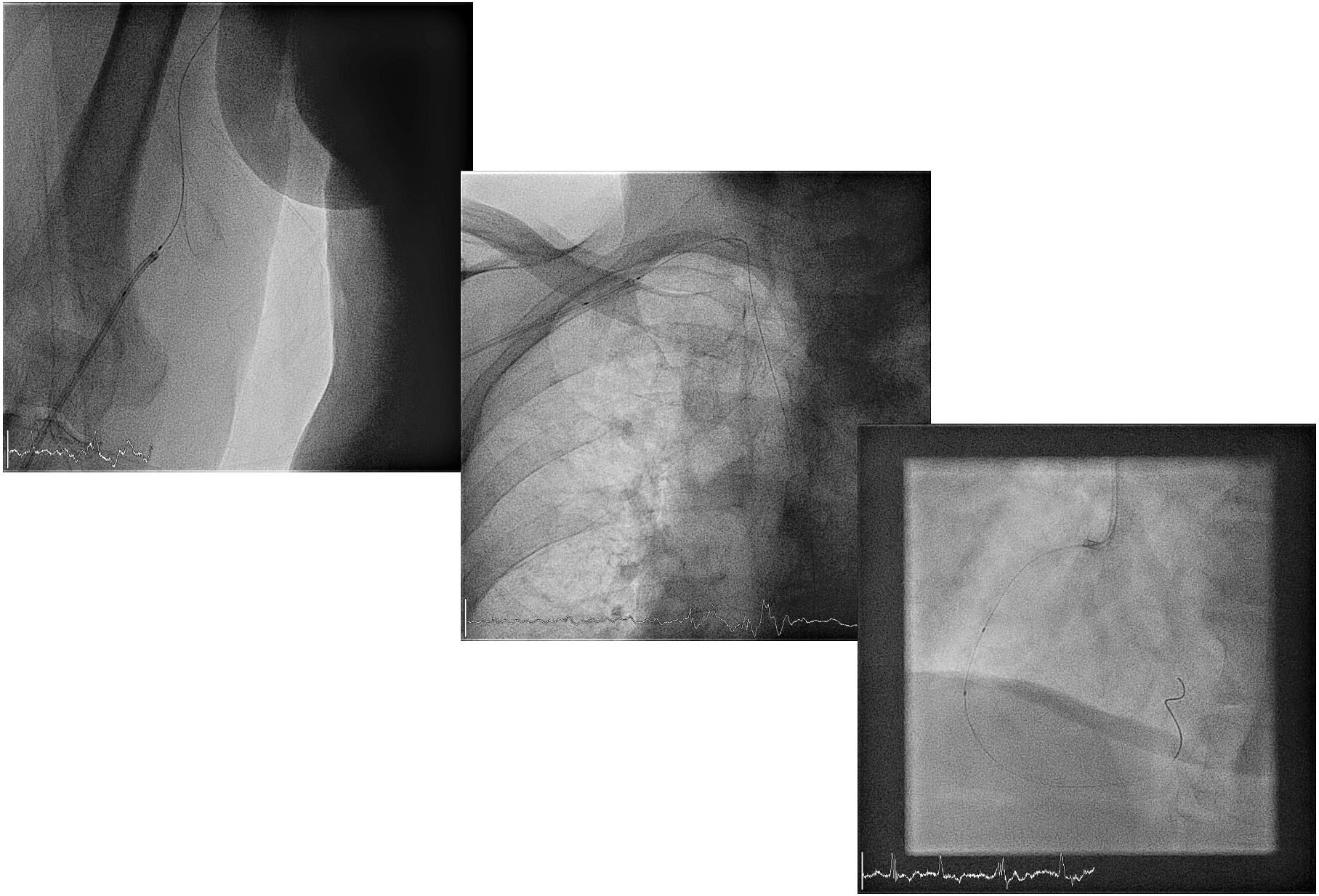

Klinik für Kardiologie,
Angiologie und Diabetologie
Klinikum Köln-Merheim

Cologne Coronary

Advanced PCI workshop, 17.04.2015

Kliniken der Stadt Köln gGmbH

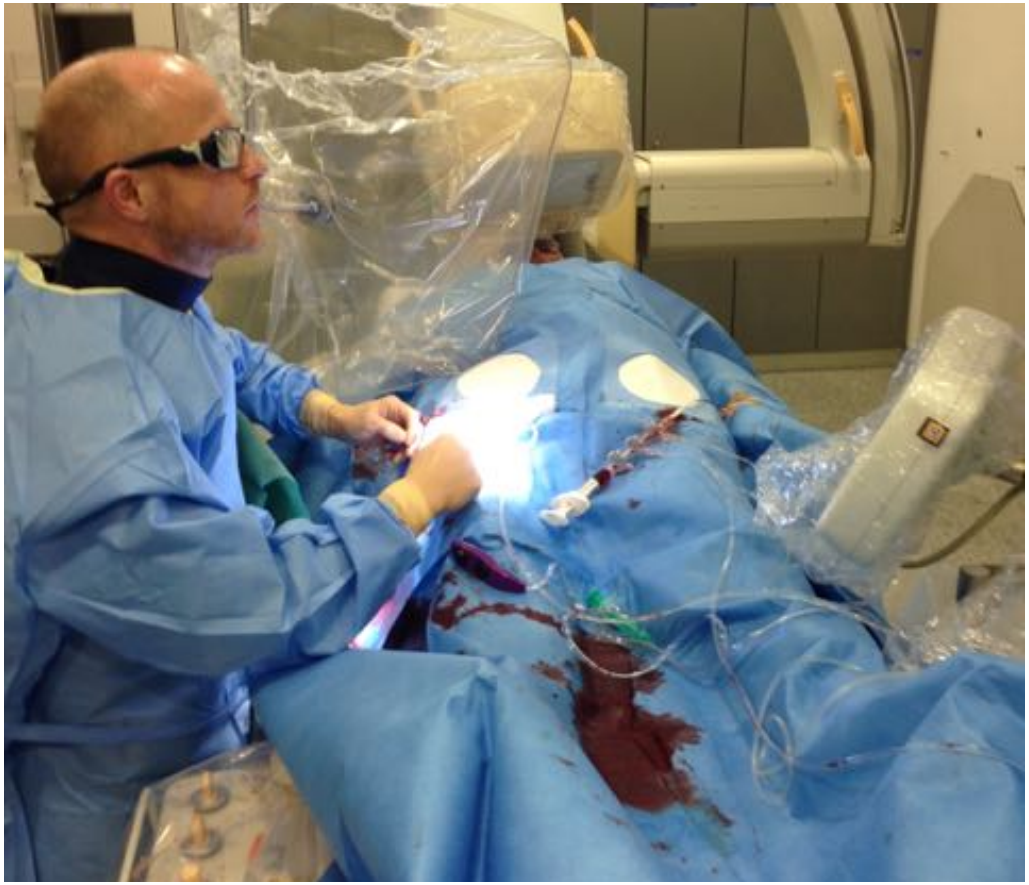

Biradiale antegrade LAD - CTO

Klinik für Kardiologie,
Angiologie und Diabetologie
Klinikum Köln-Merheim

Cologne Coronary
Advanced PCI workshop, 17.04.2015

Kliniken der Stadt Köln gGmbH

Slender TRI-Techniken

I. Miniaturisierung des Materials

Schleusen (Glidesheath Slender 5F, 0.12mm statt 0.2mm Wanddicke)
Diagnostik (3F)
Therapie (0.06 auf 0.071'' in 6 F, zstl. 5 und 4F guides)
wires (0.010'')

II. Schleusenlose Techniken, *sog. Virtual TRI*

5 in 6, balloon tracking, vorgefertigte Systeme

III. Guideless PCI

IV. Backup Maximierung mit < 6 F Kathetern

a. loops
b. anchor wire
c. (original) anchor balloon
d. parallel wire
e. child in mother

loops !

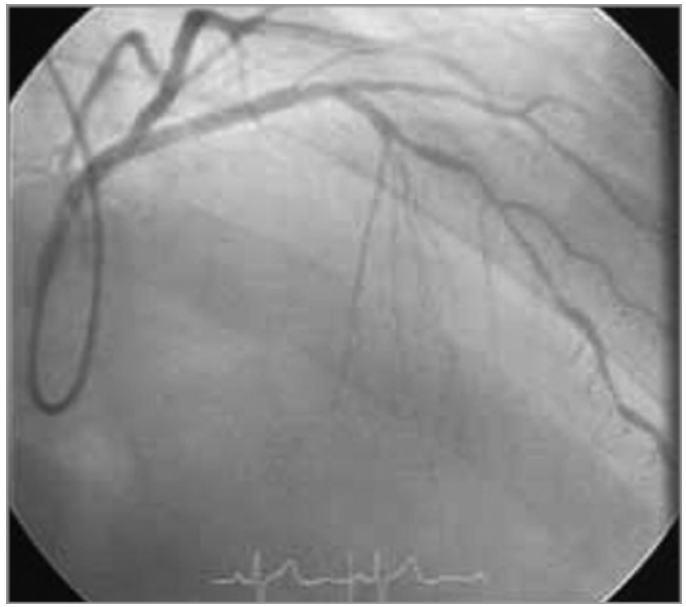

α

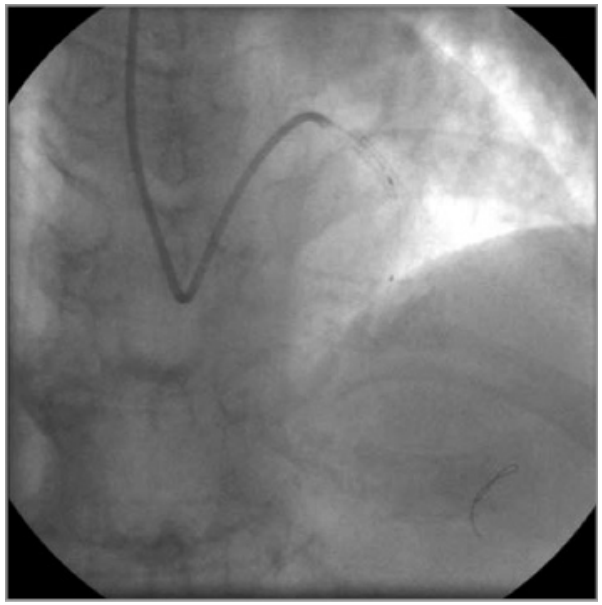

γ

ε

Limitationen !

u.a. verfügbares Material

Kompatibilitäten zu u.a. IVUS, Aspiration, BVS > 3mm, Rota, usw.

geringere Stabilität

schlechtere KM-Füllung

safety concerns, u.a. Luftembolien

hohe Expertise notwendig

Zusammenfassung

Der transradiale Zugang bietet eine Reihe von Vorteilen, v.a. im AKS

Mögliche Limitationen können überwunden werden durch

- Üben (Lernkurve wird flacher ab 400 tr/tu Untersuchungen),
- den transulnaren Zugang,
- schleusenlose Techniken und Methoden der
- SLENDER PCI

Der transfemorale Zugang ist nicht verboten

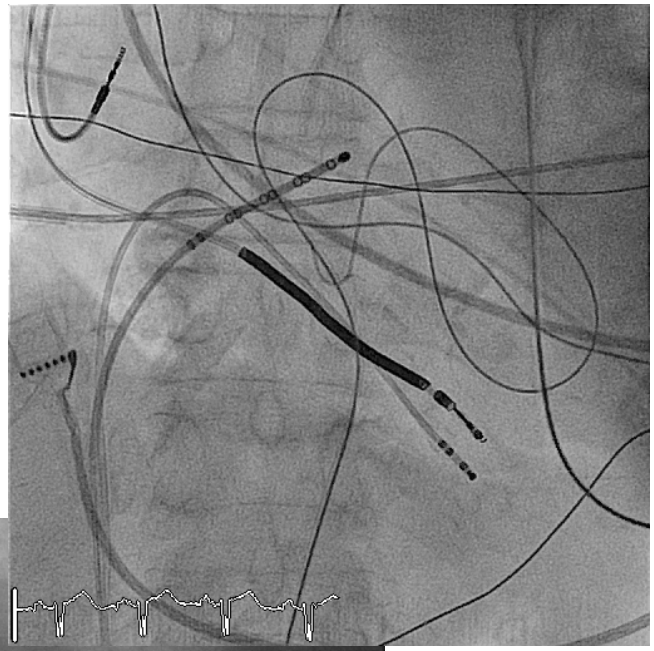

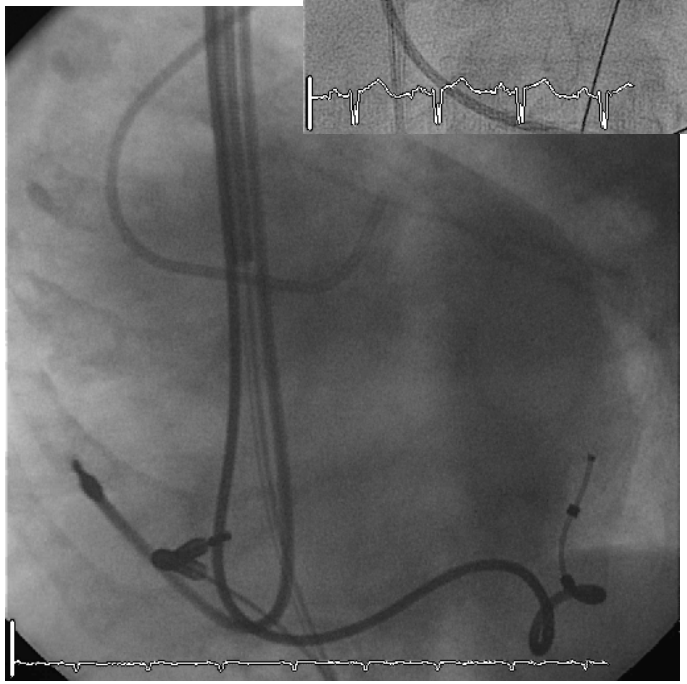

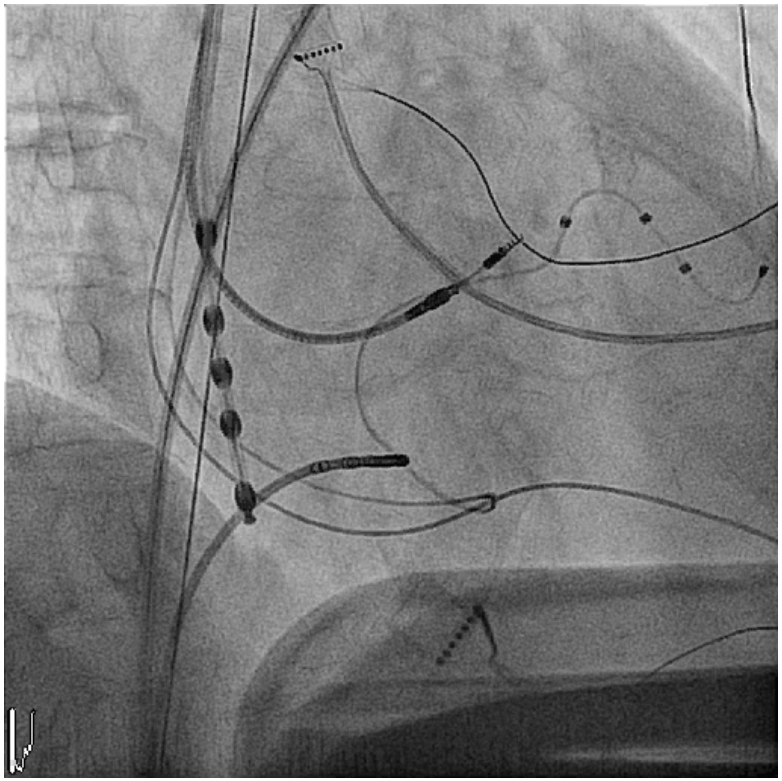

Alles Klar?

Vielen Dank für Ihre Aufmerksamkeit !

Ioan, 4 Jahre